

FUNDAÇÃO UNIVERSIDADE REGIONAL DE BLUMENAU - FURB
CENTRO DE CIÊNCIAS DA SAÚDE
CURSO DE MEDICINA VETERINÁRIA

SARA TALITA GESSNER

CISTITE BACTERIANA E FÚNGICA EM TARTARUGA VERDE (*Chelonia mydas*)
RELATO DE CASO

BLUMENAU

2018

SARA TALITA GESSNER

**CISTITE BACTERIANA E FÚNGICA EM TARTARUGA VERDE (*Chelonia mydas*)
RELATO DE CASO**

Trabalho de Conclusão de Curso apresentado ao Curso de Graduação em Medicina Veterinária do Centro de Ciências da Saúde da Universidade Regional de Blumenau - FURB, como requisito parcial para a obtenção do Grau de Bacharel em Medicina Veterinária.

Orientadora: Prof^a Dra. Joelma Luciola
Coorientadora: Dra. Tiffany Emmerich

BLUMENAU

2018

SARA TALITA GESSNER

**CISTITE BACTERIANA E FÚNGICA EM TARTARUGA VERDE (*Chelonia mydas*)
RELATO DE CASO**

Trabalho de Conclusão de Curso, aprovado para a
obtenção do Grau de Bacharel em Medicina
Veterinária, pela Banca examinadora formada por:

Aprovado em: ___/___/_____.

Presidente: Prof. Joelma Luciola, Doutora – Orientadora. FURB.

Membro: Prof. Tiffany Emmerich, Doutora – Coorientadora.

Membro: Prof. Aline Luiza Konell, Doutora - FURB

AGRADECIMENTOS

Agradeço primeiramente a Deus por ter proporcionado tantas bênçãos em minha vida e sei que nenhum obstáculo é posto em nosso caminho por acaso, sempre seremos capazes de superá-los.

Aos meus pais Paulo e Mônica que não mediram esforços para me ajudar em tudo, e serei grata eternamente.

Ao meu irmão Samuel, minha cunhada Adriana. Minhas amigas de infância Ana, Camila, Maira e Vanessa. Às minha amigas de faculdade Juliara, Giuliana, Scheila e Yanka. Todos sempre presentes para os momentos de desabafo.

Ao meu namorado Denner Vinícius que me apoia, me incentiva e entende as horas que tive que ficar estudando e fazendo este trabalho.

Óbviamente a minha coorientadora Tiffany, que me ajudou e orientou neste trabalho e além de uma ótima professora se tornou uma amiga.

À orientadora Joelma que abriu meus olhos para a realidade de um trabalho acadêmico/científico e me ajudou com dicas importantes durante a formação deste trabalho.

E à professora Aline que aceitou fazer parte da banca.

O meu muito obrigado à todos!

“NINGUÉM É TÃO GRANDE QUE NÃO POSSA APRENDER, NEM TÃO PEQUENO
QUE NÃO POSSA ENSINAR.”

ESOPO

RESUMO

O Brasil é um país privilegiado, pois das sete espécies de tartarugas marinhas existentes no mundo, cinco ocorrem no país e ocupam nossa costa. Tartarugas marinhas apresentam atualmente muita interação com homem, direta (pesca incidental) e indiretamente (ingestão de lixo). Problemas urinários em tartarugas verdes são raramente descritos em literatura, mas isso não significa que não aconteçam, a própria anatomia e fisiologia do animal podem proporcionar essa ocorrência. Este trabalho tem como objetivo relatar um caso de cistite bacteriana associada à fungo, parasitismo e lixo marinho em uma tartaruga verde (*Chelonia mydas*), que foi encontrada já sem vida via acionamento do Projeto de Monitoramento de Praias – Bacia de Santos (PMP-BS) na praia de Barrinha em Barra Velha em novembro de 2017. O animal além de bactéria, fungo e lixo também apresentava um parasita sistêmico na mucosa da vesícula urinária, bastante comum em tartarugas marinhas da família Spirorchiidae. Conclui-se a partir disso que o lixo marinho é um grande problema para as populações marinhas, não apenas pela ingestão mas por outros motivos também como o relatado, sendo assim, mais um alerta para o conscientização da população.

Palavras-chave: *Chelonia mydas*. Cistite. Bactéria. Fungo.

ABSTRACT

Brazil is a privileged country, because among the seven existing species of sea turtles in the world, five are in the country and occupy its coastline. Sea turtles currently present a lot of interaction with humans, directly (incidental fishing) and indirectly (garbage ingestion). Urinary problems in green turtles are rarely described in literature, but this does not mean that they do not happen, the very anatomy and physiology of the animal can provide for this occurrence. This work aims to report a case of bacterial cystitis associated with fungus, parasitism and marine litter in a green Turtle (*Chelonia mydas*), which was found already lifeless by having the beach monitoring project – Santos Basin (PMP-BS) contacted, on the beach of Barrinha in Barra Velha in November 2017. The animal presented, besides bacteria, fungus and garbage, a systemic parasite in the mucosa of the urinary bladder, quite common in sea turtles of the family Spirorchiidae. It is concluded from this that marine litter is a major problem for marine populations, not only because of ingestion but also for other reasons such as the reported, being this another alert to the awareness of the population.

Keywords: *Chelonia mydas*. Cystitis. Bacteria. Fungus.

LISTA DE ILUSTRAÇÕES

- Figura 1** – Ilustração para exemplificar o sistema urinário de uma tartaruga marinha. Posição dos rins, ureteres, vesícula urinária e cloaca.....14
- Figura 2** – Tartaruga verde encontrada morta em Barra Velha (A). Escore corporal caquético do animal (B).....19
- Figura 3** – Sistema Urinário. A) Cloaca com parede espessa e material caseoso. B) Vesícula urinária com material caseoso. C) Saída da cloaca com corpo estranho (alga). D) Uretra e cloaca com material caseoso aderido a mucosa.....20
- Figura 4** – Lixo encontrado na vesícula urinária da tartaruga. Fio de nylon e alga.....21
- Figura 5** - Detalhe do epitélio normal da bexiga. HE - 40x.....22
- Figura 6** - Área de descontinuidade da mucosa da bexiga, devido a necrose superficial do epitélio (seta). Infiltrado de células mononucleares na submucosa (estrela). HE - 10x.....22
- Figura 7** Extensa área de necrose e infiltrado misto de células na mucosa da bexiga, associadas a colônias bacterianas (seta) e cortes de ovos de parasitas na submucosa (estrela). HE - 10x.....23
- Figura 8** - Submucosa da bexiga com infiltrado de células misto (seta) e parasitas (estrela). HE - 10x.....23
- Figura 9** - Corte sagital de parasitas também foram observados em outros órgãos (seta). Coração. HE - 10x.....24
- Figura 10** - Corte sagital de parasitas também foram observados em outros órgãos (estrela). Pulmão. HE - 10x.....24

SUMÁRIO

1	INTRODUÇÃO	9
2	REVISÃO DE LITERATURA	11
2.1	ESPÉCIES E CICLO DE VIDA	11
2.1.1	TARTARUGA VERDE (<i>Chelonia mydas</i>)	12
2.1.2	SISTEMA URINÁRIO DE TARTARUGAS MARINHAS.....	13
3	INTERAÇÕES COM LIXO.....	15
4	INFECCÇÕES URINÁRIAS EM TARTARUGA VERDE.....	17
5	RELATO DE CASO	19
6	DISCUSSÃO	25
7	CONCLUSÃO	30
	REFERÊNCIAS	31
	ANEXOS	35

1 INTRODUÇÃO

As tartarugas marinhas encontradas no Brasil são: *Chelonia mydas* (Tartaruga Verde), *Caretta caretta* (Tartaruga Cabeçuda), *Eretmochelys imbricata* (Tartaruga-de-Pente), *Lepidochelys olivacea* (Tartaruga Oliva) e *Dermochelys coriacea* (Tartaruga de Couro) e essas têm muita interação antrópica, tais como principalmente resíduos sólidos (plástico, isopor), e também com o petróleo (MAFRA et al., 2010; TAMAR, 2011).

A interação antrópica caracteriza-se pela degradação e promoção de danos irreparáveis ao meio ambiente que impactam diretamente no ambiente marinho e principalmente nos animais que vivem nesse meio (OLIVA JUNIOR, 2012).

A tartaruga verde é uma espécie menos exposta, pelo motivo de desovar geralmente em ilhas oceânicas (Atol das Rocas, Fernando de Noronha e Trindade), na qual a interação como homem é menor, contribuindo com estabilidade da população (TAMAR, 2011). Apesar disso, pela Lista Vermelha da União Internacional para Conservação da Natureza (IUCN) a tartaruga verde aparece como “ameaçada”, essa avaliação é feita a partir do número de indivíduos maduros que nidificam nas costas (IUCN, 2018).

Tartarugas marinhas apresentam muitos problemas relacionados ao lixo, mudando hábitos alimentares, de locomoção e afetando o ciclo de vida das mesmas, ocorrem ainda outros casos pouco corriqueiros, como cistite que é do que se trata este relato de caso. Cistite consiste na inflamação da vesícula urinária, com presença de células inflamatórias, sangue e microorganismos patogênicos (bactérias, fungos, protozoários ou parasitas) (RIBEIRO, 2011). “A cistite ocorre quando as bactérias se tornam capazes de suplantar os mecanismos normais de defesa, aderindo à mucosa da bexiga ou invadindo-a” permitindo infecções micóticas secundárias (SERAKIDES; SILVA, 2016).

A tartaruga verde deste relato apresentava cistite bacteriana, fúngica e parasitária, tendo sido feito o diagnóstico definitivo *pos mortem*, a partir da visualização em necropsia e de exame antibiograma, microcultura fúngica e histopatológico. Está doença e microorganismos serão elucidados a seguir.

A cistite relacionada a bactérias, fungos, parasitas e lixo nunca foi descrita em uma tartaruga verde, mas a anatomia desses animais pode explicar sobre como esses resíduos e microorganismos, que não são da microbiota natural do sistema urinário, possam adentrar este órgão. A posição anatômica e a conexão da cloaca ao exterior algumas vezes permitem que materiais diferentes da urina entrem na vesícula urinária (WYNEKEN, 2001). Os quelônios

também apresentam na sua fisiologia um sistema de “limpeza”, na qual abrem voluntariamente a cloaca, sendo possível dessa maneira que materiais e microorganismos entrem na mesma (CAMPBELL, 2014; CHITTY; RAFTERY, 2013).

A bactéria *Citrobacter amalonaticus* é de um gênero que faz parte da família Enterobacteriaceae, Gram-negativos, anaeróbicas facultativas e estão geralmente associadas a doença cutânea ulcerativa e septicemia em répteis (HOSSAIN et al., 2017).

O fungo *Geothricum* sp. do gênero pertencente à família Endomycetaceae é comumente encontrado na microbiota da pele e trato digestivo de humanos e de algumas espécies de animais (ALBANO, 2009).

O parasita é um trematódeo da família Spirorchiidae, bastante comum no sistema circulatório de tartarugas marinhas, sendo um parasita septicêmico desses animais (WERNECK, 2009).

No entanto, estudos acerca de cistite bacteriana, fúngica, parasitária associada ao lixo marinho não foram descritas até o momento e relatos semelhantes são escassos na literatura, por este motivo, o presente trabalho tem como objetivo relatar uma cistite em tartaruga verde e os impactos que está causando ao animal.

2 REVISÃO DE LITERATURA

A seguinte revisão de literatura abordará assuntos relacionados as tartarugas marinhas, espécies e ciclo de vida, a tartaruga verde (*Chelonia mydas*), sistema urinário de tartarugas marinhas, interações com lixo e infecções urinárias em tartaruga verde.

2.1 ESPÉCIES E CICLO DE VIDA

Tartarugas marinhas são répteis da ordem Testudines, estas pertencem à mais antiga linhagem de répteis vivos, existindo relatos que comprovam sua presença na Terra há mais de 200 milhões de anos, época correspondente ao período Triássico. Por esta razão, as tartarugas são consideradas um manancial genético para estudos evolucionistas (LUTZ; MUSICK, 1997).

A Ordem Testudines agrupa todas as tartarugas marinhas existentes no planeta e possui duas famílias: a Dermochelyidae e a Cheloniidae. Estes animais pertencem a mais antiga linhagem de répteis vivos, tendo sua origem terrestre, mas evoluindo e se adaptando ao ambiente marinho. No entanto outra evolução importante foi a glândula de sal, localizada atrás dos globos oculares, que filtram o excesso de sódio do organismo do animal (LUTZ; MUSICK, 1997; BAPTISTOTTE, 2014).

Na atualidade existem 13 famílias de quelônios, compondo-se de 75 gêneros e 260 espécies (MEDINA et al., 2013). Entre esses, há apenas seis gêneros com sete espécies marinhas e destas, cinco são encontradas utilizando a costa do Brasil tanto para desova quanto para alimentação (PAZETO; FIEDLER; LACERDA, 2011). Entre elas estão *Chelonia mydas* (Tartaruga Verde), *Caretta caretta* (Tartaruga Cabeçuda), *Eretmochelys imbricata* (Tartaruga-de-Pente), *Lepidochelys olivacea* (Tartaruga Oliva) e *Dermochelys coriacea* (Tartaruga de Couro), todas ocorrendo no litoral de Santa Catarina (MAFRA et al., 2010).

Para compreender a história de vida e a dinâmica populacional das tartarugas marinhas são necessárias informações sobre vários estágios de vida, especialmente aqueles que ocorrem no mar (HAMANN et al., 2010).

O ciclo de vida das tartarugas marinhas é fundamentalmente influenciado por correntes marítimas em todos os estágios de desenvolvimento do animal. As tartarugas recém-nascidas vão para o mar aberto pouco tempo depois que emergem da superfície da praia, nadam e atingem zonas de convergência de correntes marítimas, migrando pelos oceanos por vários anos. Nestas, encontram-se grandes aglomerados de algas e matéria orgânica flutuante

formando assim um verdadeiro ecossistema no qual os filhotes encontram alimento e proteção (LUSCHI; HAYS; PAPI, 2003; TAMAR, 2011).

Tartarugas marinhas são migratórias e tendem a ter ciclos de vida complexos, pois esses animais usufruem de diversos ambientes durante sua vida, tendo assim muitas mudanças de hábitos e apresentam maturação sexual tardia variando conforme a espécie. Quando maduros não necessitam totalmente do fluxo da corrente marítima, tendo a possibilidade de realizar movimentos ativos, provavelmente ligados a comportamentos por procura de alimentos e/ou fatores ambientais (LUSCHI; HAYS; PAPI, 2003; TAMAR, 2011).

Conforme Luschi, Hays e Papi (2003), o comportamento de migração de tartarugas adultas é mais conhecido do que em tartarugas juvenis. Sabe-se que em temporada de reprodução esses animais voltam para a área de nidificação própria, sendo que as fêmeas na época de desova realizam de 3 a 7 posturas com intervalo de aproximadamente 14 dias (TAMAR, 2011).

Tartarugas marinhas adultas nem sempre pegam rotas diretas, fazendo com que alcancem o objetivo apenas após longos períodos através de natação ativa em todo o percurso, refletindo no comportamento de mergulho. O ato de submersão geralmente é curto (5-10 min) e raso, mas frequentes durante a viagem. No entanto, tartarugas em descanso mergulham por pelo menos 30-40 min (LUSCHI; HAYS; PAPI, 2003).

2.1.1 TARTARUGA VERDE (*Chelonia mydas*)

Quintela e Loebmann (2009) descrevem que a espécie de tartaruga marinha *Chelonia mydas* (tartaruga verde) é ameaçada de extinção e são encontradas pelos mares tropicais e temperados em torno do mundo. Podendo atingir 140 cm de comprimento de carapaça, sendo estes lisos, ossificados e sem escudos imbricados, mas sim quatro placas laterais, pesa em média 70 a 230 kg e apresenta uma garra na nadadeira anterior (BAPTISTOTTE, 2014).

As tartarugas marinhas em geral são onívoras, exceto a tartaruga verde que é carnívora quando juvenil e herbívora quando adulta. Têm crescimento lento e maturação sexual tardia, variando de 25 a 30 anos. As fêmeas desovam em ilhas oceânicas, como Fernando de Noronha/PE, Atol das Rocas/RN, e Trindade/ES e nessa época cavam ninhos de aproximadamente 50 cm de profundidade, na qual os ovos são depositados. O período médio

de incubação dos ovos é de 61 dias, tendo em média 127,8 ovos por ninho e o pico da época de desova é entre março e abril (QUINTELA; LOEBMANN, 2009; SILVA, 2001).

2.1.2 SISTEMA URINÁRIO DE TARTARUGAS MARINHAS

De acordo com Wyneken (2001) o sistema genitourinário de tartarugas marinhas é composto por rins, ureteres, gônadas e seus ductos e a bexiga urinária.

Conforme o atlas *The Anatomy of Sea Turtle*, escrito por Wyneken (2001), (tradução nossa):

Os rins são estruturas vermelhas pareadas, lobulares e elípticas, localizadas retroperitonealmente. Os rins das tartarugas marinhas são metanéfricos, ou seja, (1) surgem da parte posterior da crista do embrião e (2) os túbulos renais são drenados por ureteres (ductos metanéfricos). Os ureteres se estendem do rim, através do peritônio e se inserem na cloaca dorsal, cada um em seu respectivo lado e estão localizados na superfície ventral de cada rim. Eles drenam ácido úrico, amônia e água para a cloaca. Cada ureter entra na cloaca por um ducto, através de uma papila urogenital.

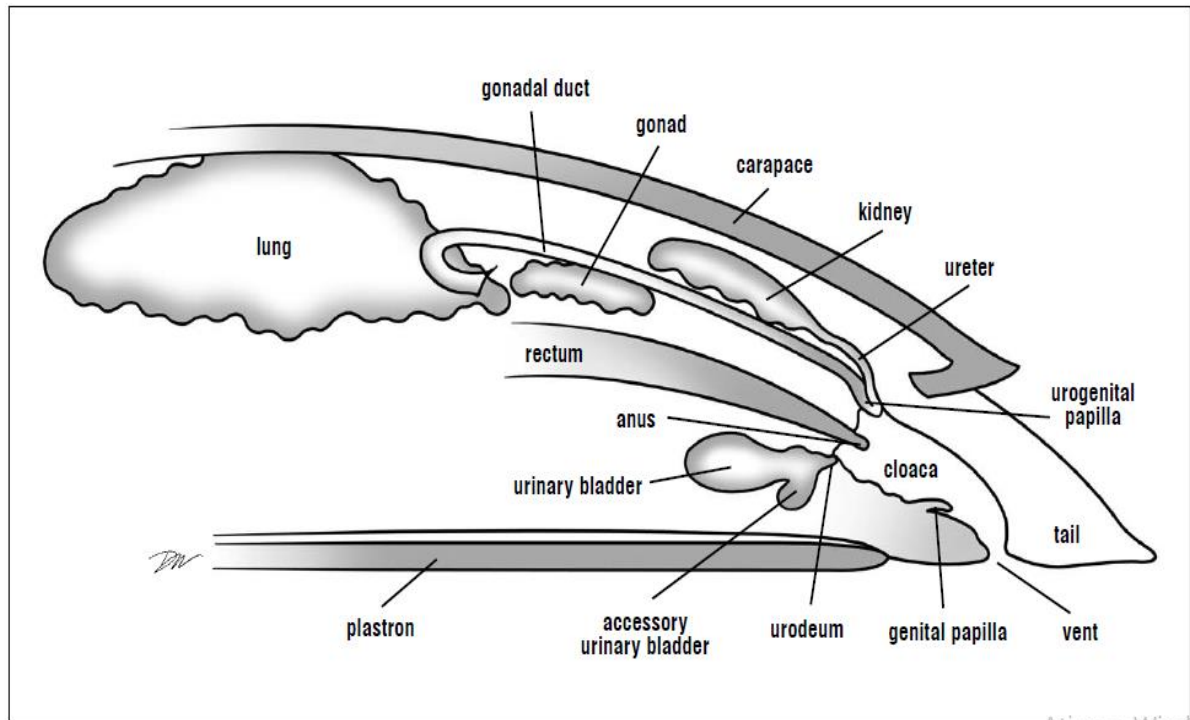
Wyneken (2001), (tradução nossa) continua descrevendo a anatomia do sistema urinário:

A bexiga urinária é uma estrutura altamente elástica, semelhante a um saco, localizada ao longo da linha média da pelve. Uma única abertura para o assoalho ventral da cloaca. A bexiga está localizada de modo ventral a cloaca, sendo possível que urina, água e outros produtos residuais ou até mesmo resíduos sólidos (lixo) adentrem a bexiga. Essa posição anatômica e a conexão da cloaca ao exterior algumas vezes permitem que materiais diferentes da urina (por exemplo, material fecal, parasitas, ou nas fêmeas ovos) entrem oportunisticamente. As tartarugas marinhas têm duas pequenas vesículas urinárias acessórias conectadas à bexiga urinária; cada uma localizada lateralmente ao colo da bexiga e dorsal ao púbis. Elas raramente são preenchidas e muitas vezes são perdidas em dissecações.

Além disso existe na literatura relatos que quelônios, principalmente os aquáticos, tem a habilidade de abrir o esfíncter cloacal para “lavagem” do mesmo e para absorção de fluídos. Contudo, os quelônios que estão hospitalizados em tratamento podem ser deixados em banho por 10 a 15 minutos, duas vezes ao dia em água a 35-37° C isso irá reidratar o animal e incentivar a esvaziar o cólon e a vesícula urinária. Além de tartarugas, isso também ocorre com outros répteis, como alguns lagartos que absorvem fluídos por imersão. Esse comportamento pode possibilitar a entrada de corpos estranhos, como o lixo marinho, no caso de tartarugas marinhas

e microorganismos que não são comumente encontrados nesses órgãos (CAMPBELL, 2014; CHITTY; RAFTERY, 2013).

Figura 1 – Ilustração para exemplificar o sistema urinário de uma tartaruga marinha. Posição dos rins, ureteres, vesícula urinária e cloaca.



Fonte: Wyneken (2001)

3 INTERAÇÕES COM LIXO

Elementos orgânicos e inorgânicos são poluentes e vêm causando danos em hábitos de alimentação, locomoção e afetando o ciclo de vida não apenas de tartarugas marinhas, mas de todos os animais marinhos (TAMAR, 2011). Nos dias de hoje, o lixo tornou-se um problema não só do meio urbano, atingindo e sendo considerado um importante poluente do ecossistema marinho, além de outros poluentes como petróleo e seus derivados, plástico, agentes químicos, efluentes, borracha, metais pesados, entre outros (HAMANN et al., 2010).

As tartarugas marinhas têm hábitos alimentares variados, sendo um exemplo a tartaruga verde que não persegue suas presas e acaba ingerindo plástico. Outro exemplo é a tartaruga de couro que se alimenta geralmente de águas-vivas, sendo confundida facilmente com sacolas plásticas. Restos de linhas e redes deixadas em alto mar (chamadas “Redes Fantasma”) são uma ameaça constante a vida marinha, pois, ficam no ambiente por anos, matando indiscriminadamente tartarugas marinhas e outros animais que ficam enroscados e morrem enforcados, por afogamento/asfixia ou inanição (TAMAR, 2011).

Um estudo realizado por Santos et al. (2015), demonstrou que detritos antropogênicos causam impactos gigantescos em tartarugas marinhas, mostrando que pequenas quantidades de detritos já são suficientes para causar a morte de tartarugas verdes juvenis. Tal estudo comprovou que um processo crônico é desencadeado pela ingestão do lixo, sendo sugestivo que o potencial de letalidade da ingestão de detritos é possivelmente subestimado e mascarado por outras causas de morte. O plástico mostrou-se o detrito mais ingerido, visto que a maior parte é proveniente de sacolas plásticas e itens relacionados a alimentos.

Estudos de Santos et al. (2015), na qual foi feita a coleta de 265 tartarugas marinhas mortas no decorrer da costa brasileira no ano de 2009 pelo monitoramento do TAMAR/ICMBio, demonstrou que o plástico é o maior problema no meio oceânico, sendo encontrado no trato gastrointestinal de 89,2% das tartarugas que ingeriram algum tipo de detrito. O nylon/corda foi o detrito principal, outros como madeira, penas também foram encontrados, mas em menor quantidade. Grande parte do lixo ingerido é proveniente de atividades pesqueiras e alimentícias, na sua maioria copos, canudos plásticos e sacos plásticos.

Barbosa (2013) discute que as tartarugas marinhas são ameaçadas por diversos recursos naturais além dos resíduos sólidos, alguns exemplos são as destruições dos ovos nas costas por inundações ou erosões, predações, temperaturas extremas e doenças. Contudo ainda há a interação antrópica, como caça ilegal dos ovos, destruição e degradação do seu habitat.

“Tartarugas marinhas são vulneráveis aos impactos humanos em todas as fases da vida” (MILTON; LUTZ, 2003).

Tartarugas marinhas são suscetíveis a dois tipos de interação com o lixo: enredamento e ingestão. Muitas mortes são causadas pela pesca incidental desses animais, sendo a principal por afogamento/asfixia. A ingestão ocorre pelo engano com alimentos naturais, ou juntamente com o alimento natural (BARBOSA, 2013). Conforme Milton e Lutz (2003), a ingestão de resíduos sólidos causam o estrangulamento do intestino e a não absorção de nutrientes pelo animal e pode aumentar a absorção de produtos químicos pelo organismo dos mesmos.

Além disso, material plástico proveniente de resíduos de embalagem já foram observados no interior da vesícula urinária em uma tartaruga-verde (comunicação pessoal – Dr. Tiffany Emmerich).

O habitat das tartarugas marinhas e o seu comportamento migratório influenciam muito na interação das mesmas com resíduos sólidos, sendo que a dimensão do mar afetada pelo lixo é extensa, encontrando-se desde a região costeira até áreas de alto mar (ARAÚJO; COSTA, 2003).

4 INFECÇÕES URINÁRIAS EM TARTARUGA VERDE

Infecções urinárias são raramente descritas em répteis. Há relato (WERNECK et al., 2018) de um caso de inflamação da vesícula urinária por parasitas da espécie *Plesiochorus cymbiformis* em um indivíduo da *Caretta caretta* (Tartaruga-cabeçuda).

Além disso, as características anatômicas, como a posição em que a uretra está alojada em relação à cloaca na espécie *Chelonia mydas* pode favorecer a entrada de microorganismos que não são habituais nestes órgãos, predispondo a formação de cistites (WYNEKEN, 2001). Ainda o comportamento de quelônios, inclusive a tartaruga marinha, de abertura do esfíncter cloacal para “limpeza” e absorção de água, pode facilitar a entrada de resíduos sólidos e microorganismos na cloaca e vesícula urinária (CAMPBELL, 2014; CHITTY; RAFTERY, 2013).

A cistite está geralmente relacionada a bactérias que são capazes de ultrapassar as barreiras de defesa e invadir a mucosa da vesícula urinária, assim que essas bactérias atingem a lâmina própria da mucosa da bexiga, causam lesão vascular e inflamatória. Esta pode ser classificada em aguda, com parte da mucosa necrótica a áreas de ulcerações, e crônica, com mucosa hiperplásica, espessada, infiltração linfoplasmocitária e fibrose da lâmina própria. Além disso, pode haver associação micótica comumente secundária a cistite bacteriana crônica, principalmente em animais imunossuprimidos (SERAKIDES; SILVA, 2016).

Cistites são doenças inflamatórias e/ou infecciosas da vesícula urinária, com presença de células inflamatórias, sangue e microorganismos patogênicos (bactérias, fungos, protozoários ou parasitas). Ocorrem possivelmente após propagação do patógeno para uretra, sendo mais apropriado a terminologia “infecção do trato urinário inferior”. Apesar de a patogenia das infecções urinárias serem um tanto desconhecidas, sabe-se que elas dependem também da resistência do hospedeiro (RIBEIRO, 2011).

Deve-se lembrar e levar em consideração que em répteis não se tem a formação de pus líquido em infecções inflamatórias, mas sim a formação de cáseo, pois a enzima proteolítica denominada lisozima está ausente nos linfócitos desses animais, sendo formado conteúdo purulento que torna-se sólido, ou seja, “formam-se exsudatos caseosos, já que tal enzima que determina o estado líquido e viscoso ao pus” (LANGE, 2004).

Ribeiro (2011) afirma que para que haja o desenvolvimento da doença é necessário que o hospedeiro tenha qualquer afecção que resulte em “incapacidade de esvaziar completamente

a vesícula urinária (por exemplo, obstrução do fluxo funcional ou anatômica) que pode permitir a colonização bacteriana e posterior infecção da vesícula urinária”.

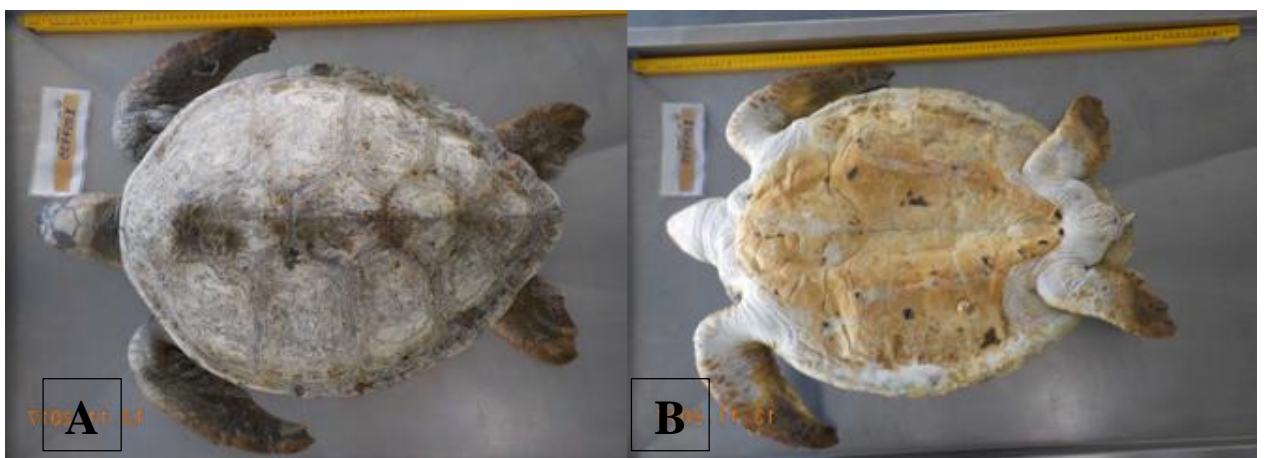
5 RELATO DE CASO

Em novembro de 2017, um espécime juvenil de *Chelonia mydas* foi encaminhado à Base de Estabilização do Projeto de Monitoramento de Praias da Bacia de Santos (PMP-BS) já sem vida conforme figura 2-A. O animal foi recolhido na praia de Barrinha em Barra Velha, Santa Catarina, e dados biométricos como comprimento total do animal, comprimento e largura curvilíneos da carapaça e plastrão, distância entre o plastrão e a cloaca, bem como a distância entre a cloaca e o final da cauda foram coletados.

O PMP-BS engloba 800 km da costa sudeste e sul do Brasil, desde Ubatuba/SP até Laguna/SC, este projeto teve seu início em agosto de 2015 em parceria da Petrobras e várias instituições no litoral que estabilizam e reabilitam animais marinhos. Este projeto foi criado como “condicionante do licenciamento ambiental federal das atividades da Petrobras de produção e escoamento de petróleo e gás natural no Pólo Pré-Sal da Bacia de Santos, conduzida pelo IBAMA” (UNIVALI, 2016).

A necropsia deste animal foi realizada e a condição da carcaça era código 2, ou seja, ainda estava em bom estado. O animal pesava 22,35 Kg, era uma fêmea juvenil, com escore corporal caquético (figura 2-B). O animal não apresentava nenhuma suspeita clínica, mas teve a condição da morte descrita como natural.

Figura 2 – Tartaruga verde encontrada morta em Barra Velha (A). Escore corporal caquético do animal (B).

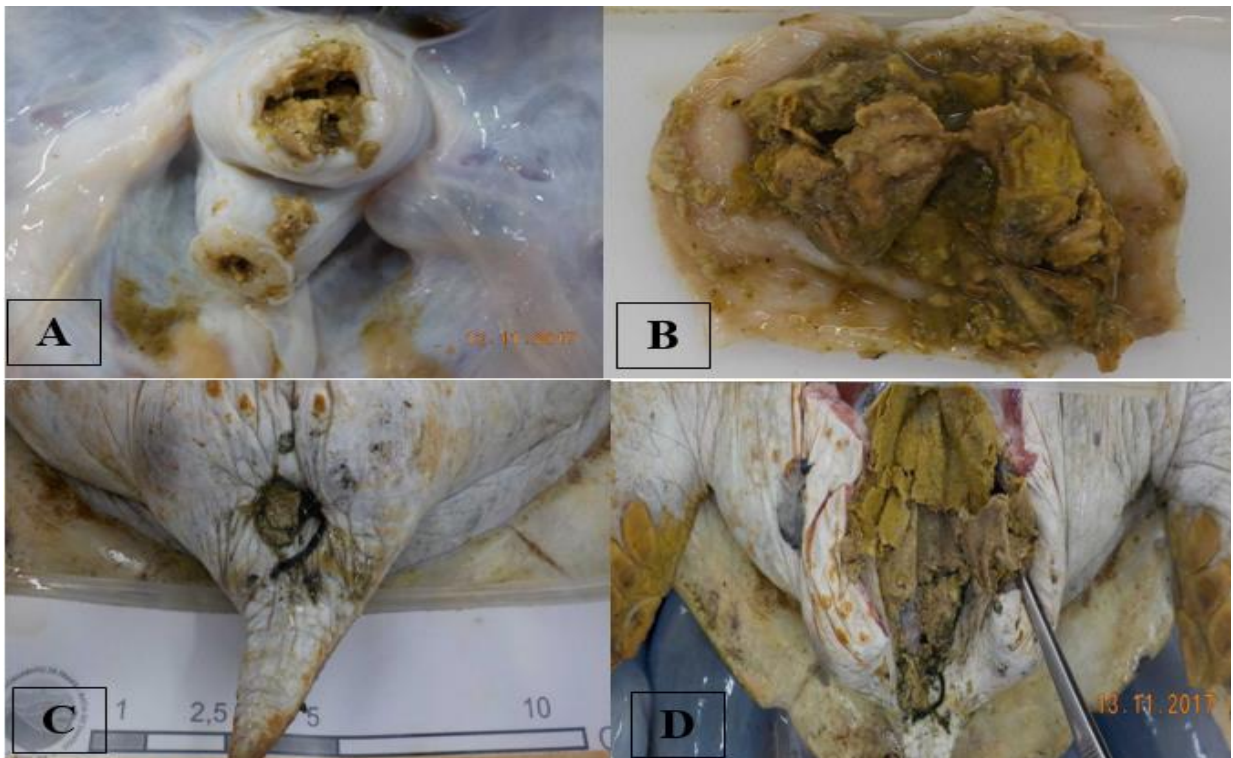


Fonte: LARAM/UNIVALI (2017).

No exame externo notou-se uma laceração profunda, de aproximadamente 3 cm de diâmetro na face dorsal da pele da nadadeira anterior esquerda. Ao exame interno observou-se em tecido subcutâneo material incolor de aspecto gelatinoso distribuído por todo o tecido subcutâneo da região cervical ventral, estendendo-se às nadadeiras, caracterizando um edema acentuado e difuso. O pulmão apresentava grande quantidade de líquido espumoso e exsudato catarral fluído da luz dos brônquios.

A vesícula urinária apresentava acentuado edema de parede mucosa. Ao corte, quantidade acentuada de material quebradiço amarelado (cáseo, pois répteis não produzem pus líquido) aderido à mucosa, estendendo-se por toda a uretra (figura - 3). Entremendo isso, foram observados fragmentos de nylon e algas (figura – 4). Tais achados compatíveis com uma cistite caseosa acentuada difusa.

Figura 3 – Sistema Urinário. A) Cloaca com parede espessa e material caseoso. B) Vesícula urinária com material caseoso. C) Saída da cloaca com corpo estranho (alga). D) Uretra e cloaca com material caseoso aderido a mucosa.



Fonte: LARAM/UNIVALI (2017).

Figura 4 – Lixo encontrado na vesícula urinária da tartaruga. Fio de nylon e alga.



Fonte: LARAM/UNIVALI (2017)

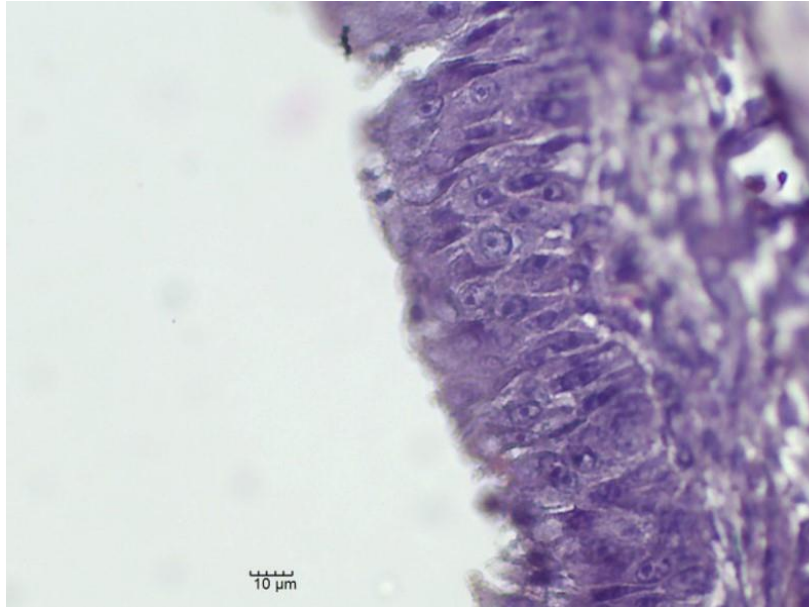
Amostras de diferentes tecidos foram coletadas para exame histopatológico e análise de contaminantes de petróleo. Foi feita cultura e antibiograma, de fragmentos da bexiga em disco-difusão de ágar (Kirby e Bauer), na qual a bactéria isolada foi *Citrobacter amaloniticus* (patogênica), (Anexo 1) sendo sensível a enrofloxacin e amicacina, mas resistente a amoxicilina, amoxicilina + ac. clavulânico, cefalexina, clindamicina, eritromicina, azitromicina, doxiciclina e polimixina B, sendo o exame antibiograma obrigatório pelo próprio projeto quando se solicita o exame de cultura. A cultura fúngica, feita pelo swab da bexiga em microcultivo e observação de colônias em microscópio óptico, foi positivo para *Geotrichum* sp (Anexo 2).

Amostra de coração e grandes vasos, pulmão, adrenais, baço, bexiga, Sistema Nervoso Central, esôfago, estômago, fígado, glândula de sal, gônadas, intestinos delgado e grosso, músculo esquelético, olhos, pâncreas, pele, rins, tireoides, paratireoides e traqueia foram encaminhadas para o Laboratório de Patologia Comparada – LAPCOM-USP. E amostra da vesícula urinária, coração e pulmão foram encaminhadas ao Laboratório de Patologia Veterinária da Universidade Regional de Blumenau - FURB e fixadas em solução formalina 10%, onde foram desidratadas em soluções crescentes de álcool, clarificadas em xilol e embebidas em parafina. Secções de três micrômetros de espessura foram cortadas e coradas pelo método de hematoxilina e eosina (HE) e em seguida, os cortes histológicos foram visualizados em microscópio Nikon Eclipse E200, seguido de descrição morfohistológica.

Foram observados cortes sagitais de trematódeos morfologicamente semelhantes aos da família Spirorchiidae em mucosa de vesícula urinária (figura 7, 8, 9 e 10), além de necrose focalmente extensa de epitélio vesical (figura 5 e 6) associado a infiltrado misto acentuado

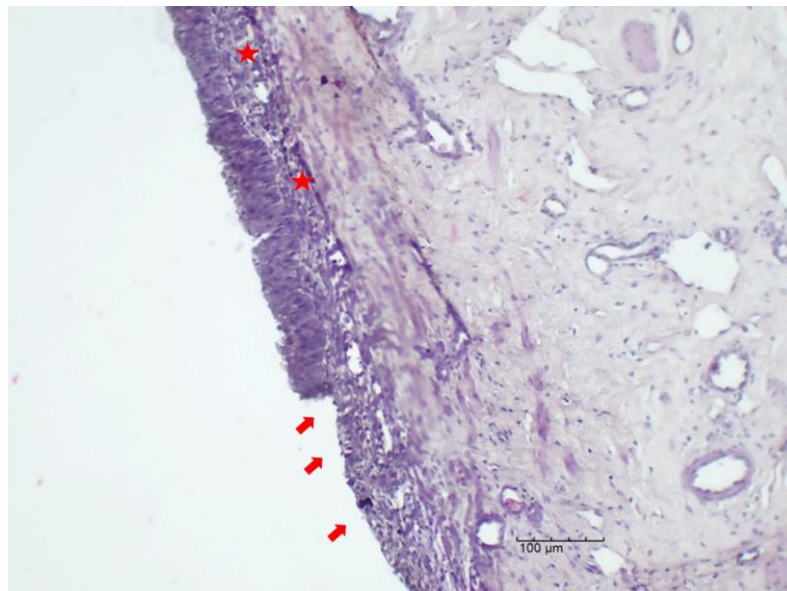
multifocal de células inflamatórias, com predomínio de macrófagos e heterófilos (figuras 7 e 8). O software utilizado para a retirada das fotos foi Motic Images Plus misto 2.0.

Figura 5 - Detalhe do epitélio normal da bexiga. HE - 40x.



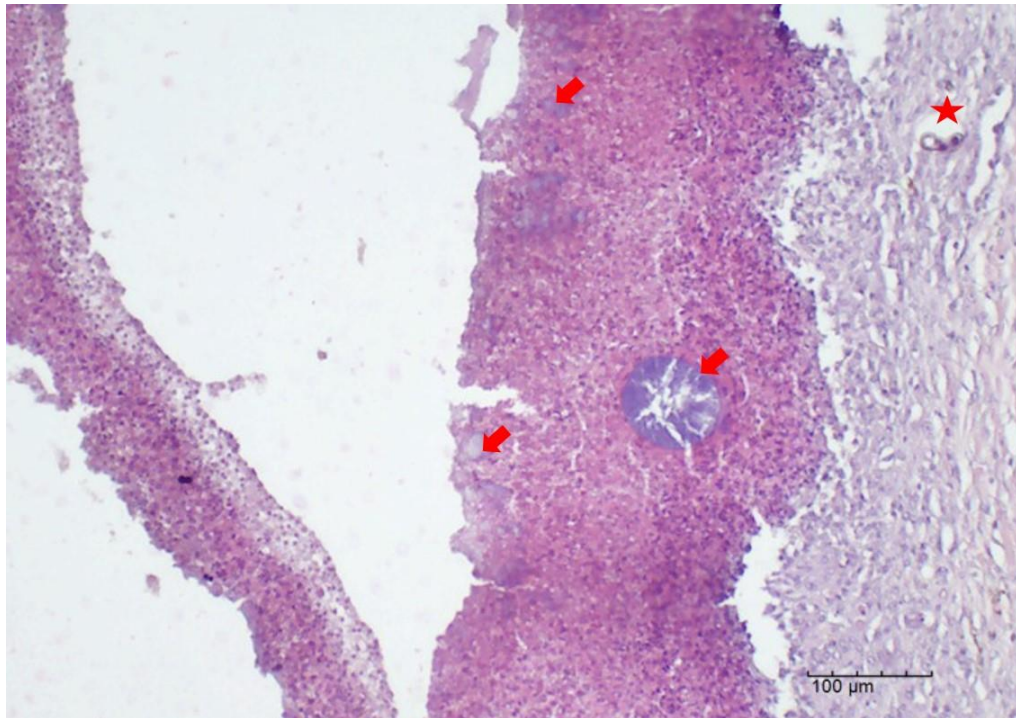
Fonte: LARAM/UNIVALI (2018)

Figura 6 - Área de descontinuidade da mucosa da bexiga, devido a necrose superficial do epitélio (seta). Infiltrado de células mononucleares na submucosa (estrela). HE - 10x.



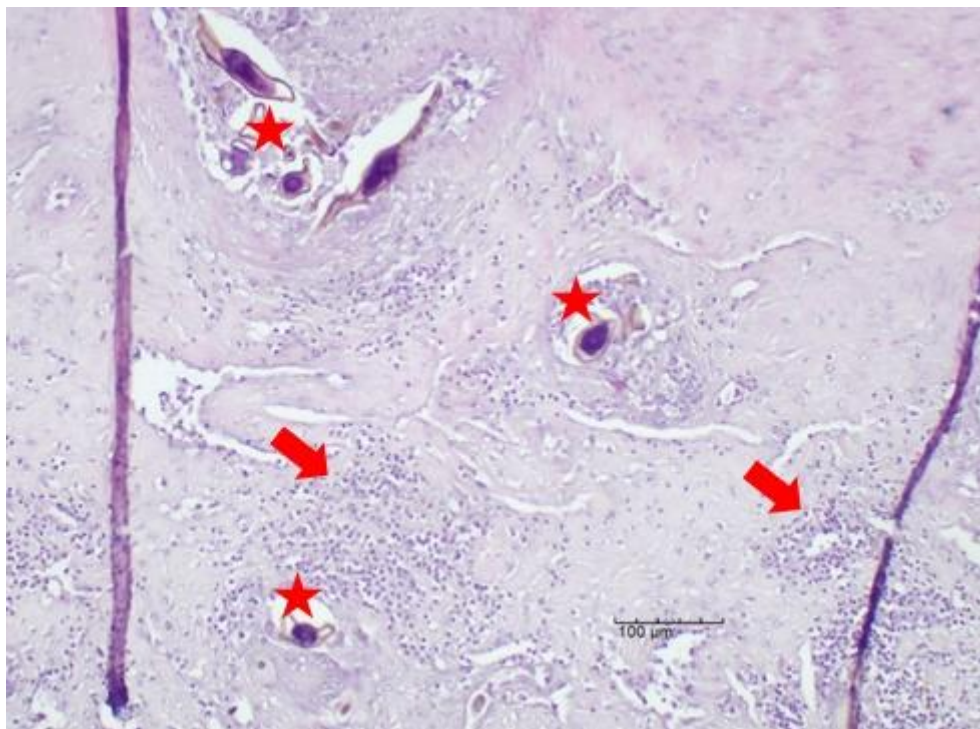
Fonte: LARAM/UNIVALI (2018)

Figura 7 - Extensa área de necrose e infiltrado misto de células na mucosa da bexiga, associadas a colônias bacterianas (seta) e cortes de parasitas na submucosa (estrela). HE - 10x.



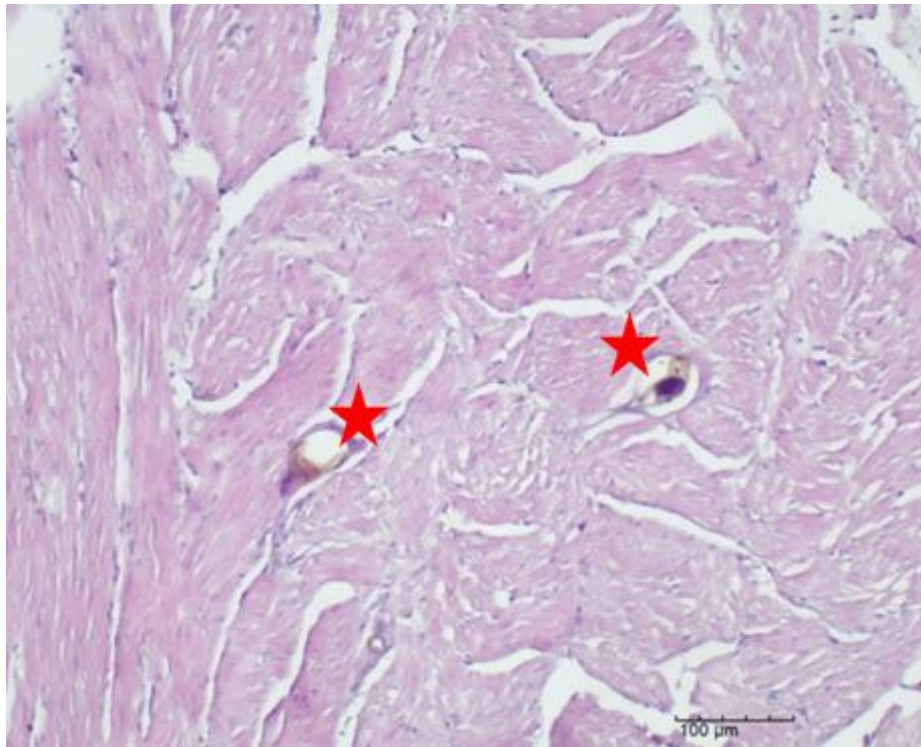
Fonte: LARAM/UNIVALI (2018)

Figura 8 - Submucosa da bexiga com infiltrado de células misto (seta) e parasitas (estrela). HE - 10x.



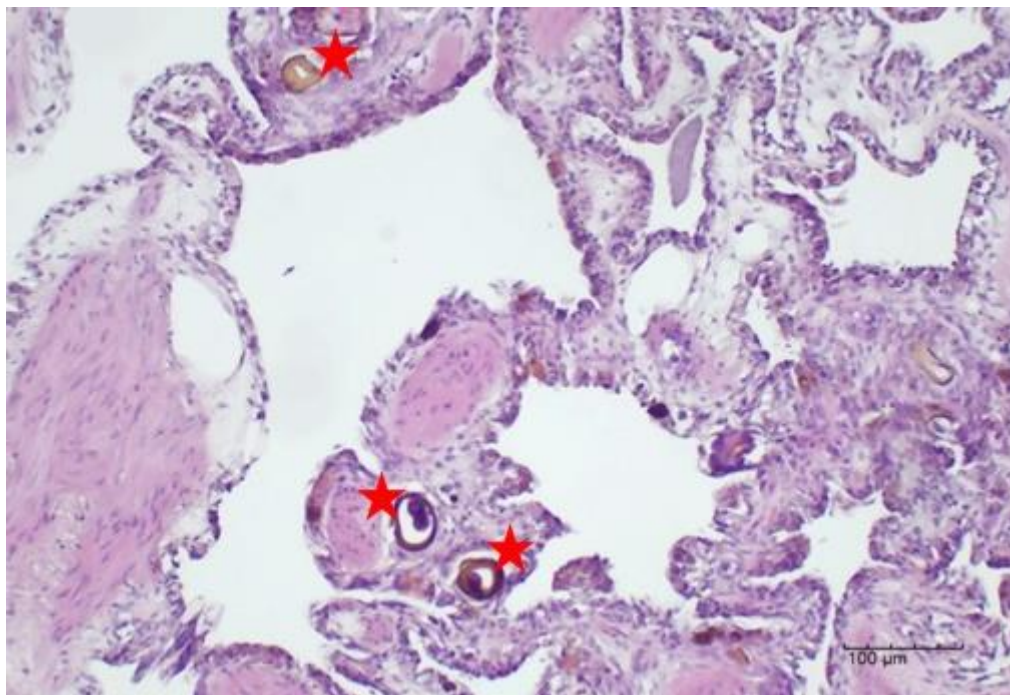
Fonte: LARAM/UNIVALI (2018)

Figura 9 - Corte sagital de parasitas também foram observados em outros órgãos (estrela). Coração.
HE - 10x.



Fonte: LARAM/UNIVALI (2018)

Figura 10 - Corte sagital de parasitas também foram observados em outros órgãos (estrela). Pulmão.
HE - 10x.



Fonte: LARAM/UNIVALI (2018)

6 DISCUSSÃO

Casos de cistite bacteriana associada à fungo, parasita e lixo marinho em tartarugas marinhas nunca foram relatados em literatura, sendo assim casos raros ou com pouco material publicado. Em animais provenientes de ambientes marinhos as infecções de maneira geral são subdiagnosticadas, uma vez que não é comum a rotina clínica desses animais.

Na tartaruga verde deste relato observou-se edema (provavelmente resultantes da hipoproteïnemia, causada pela não ingestão de nutrientes, já que o animal estava caquético) em tecido subcutâneo e respiratório. Mas o que provavelmente a levou a óbito foi a sepse (choque séptico) ocasionada pela cistite, já em um estado bastante avançado, com grande quantidade de cáseo aderido a mucosa. Levando-se em consideração também que o animal estava completamente debilitado e caquético, sendo esses alguns dos sinais clínicos de septicemia em um animal. O paciente chegou a base de estabilização morto, não se tem conhecimento se o mesmo apresentava outro sinal clínico de choque séptico mais específico.

A cistite encontrada na tartaruga verde do presente relato foi causada por multi fatores, sendo elas, bacteriana (*Citrobacter amalonaticus*), encontrada a partir de cultura e antibiograma, fúngica (*Geotrichum* sp.), encontrado a partir de microcultivo e parasitária pelo trematódeo da família Spirorchiidae, encontrado no exame histopatológico. Além disso, lixo marinho (nylon) e restos de alga. Casos como esse, não foram descritos na literatura até o momento, sendo que o único relato encontrado de uma cistite em tartaruga marinha foi causada apenas por parasitas (WERNECK et al., 2018), mas sem associação com outros microorganismos.

Conforme demonstrado na figura 8, o parasita pode causar infecção na mucosa da vesícula urinária, pois é visível a presença de células inflamatórias ao redor do mesmo, sendo assim uma das causas da cistite. O único relato descrito em literatura sobre infecção urinária em uma tartaruga marinha foi na espécie *Caretta caretta* (Tartaruga-cabeçuda), no estudo de Werneck et al. (2018), na qual a infecção urinária foi decorrente de parasitas da espécie *Plesiochorus cymbiformis*. A vesícula urinária do animal, conforme trabalho de Werneck et al. (2018), apresentou edema acentuado associado a células inflamatórias, mas não foi identificado interação com alguma bactéria ou outro microrganismo. Mostrando-se contrário ao relato da tartaruga verde, pois está apresentou associação entre bactéria, fungo, parasita e lixo.

A infecção urinária na tartaruga verde, estava provavelmente, correlacionada ao lixo que adentrou a bexiga, carreando microorganismos patogênicos a mesma. Contudo outros répteis podem apresentar infecções urinárias, geralmente tendo relação com a má nutrição e manejo inadequado. Em um estudo de prolapso de cloaca e cistite em iguanas verdes causados por *Cryptosporidium* sp. escrito pelo Kik et. al (2010), demonstrou que haviam numerosos *Cryptosporidium* sp. em diferentes fases de desenvolvimento em toda superfície apical das células epiteliais da bexiga. Além disso linfócitos intra-epiteliais e células plasmáticas epiteliais. Expondo dessa forma diferenças entre uma cistite e outra, sendo que, na tartaruga verde as células inflamatórias que predominaram foram macrófagos e heterófilos

O que demonstra este trabalho é que a porta de entrada para a bactéria e o fungo foi o fio de nylon e a alga encontradas na bexiga, já que estes microorganismos são normais da microbiota do fluido cloacal das tartarugas marinhas e são oportunistas, tendo em vista que o animal se encontrava debilitado causaram a doença. No entanto, as infecções urinárias ocorrem com frequência em cães e gatos, sendo geralmente a causa bacteriana, e por colonização de fungos e leveduras, estando essa colonização normalmente ligada a cálculos urinários (VASCONCELLOS, 2012).

Hossain et al. (2017), afirmam que as bactérias *Citrobacter* spp, são de um gênero que faz parte da família Enterobacteriaceae, Gram-negativos, anaeróbicas facultativas. Essas bactérias, em humanos, raramente causam infecções oportunistas nosocomiais em trato urinário, hematológico ou infecções neonatais, mas podem causar sepse intra-abdominal, abscesso cerebral ou pneumonia. Infecções por *Citrobacter* spp. podem ser fatais, com 33% a 48% de mortes sendo reportadas, na qual 30% são crianças. O mesmo acontece nas tartarugas marinhas, bactérias desse gênero são normais da microbiota, gerando doença quando se proliferam demasiadamente.

Bactérias desse gênero são prevalentes no mundo todo, componentes normais da flora intestinal de humanos. Hospedeiros de *Citrobacter* spp. abrangem humanos, animais, e espécies aquáticas (p.e. tartarugas). Se mantém viável em vários ambientes como, água, solo e comida, por conta da contaminação fecal. Entre as espécies de *Citrobacter* spp., o *C. freundii* é frequentemente encontrado em répteis, sendo um patógeno importante de tartarugas.

A septicemia da tartaruga verde descrita, foi provavelmente causada pela *Citrobacter* spp., pois essas geralmente causam doença ulcerativa cutânea septicêmica em tartarugas e caracterizam-se com sinais clínicos distintos (anorexia, letargia, necrose hepática e petéquias) principalmente em carapaça e pele, na qual os escudos diversas vezes ficam danificados e

descamam, conseqüentemente uma descarga subjacente de material purulento pode estar presente (HOSSAIN et al., 2017).

Relatos que envolvem infecções por citrobactérias em répteis geralmente envolvem quelônios, na qual apresentam lesões cutâneas ulcerativas. O exame antibiograma indicando os antibióticos sensíveis e resistentes, se torna importante por esse motivo, outros animais podem chegar à base de estabilização com ulcerações em casco, tendo como uma das suspeitas infecção por essa bactéria. Facilitando dessa maneira o tratamento da doença.

Essas infecções são oportunistas, ocorrendo principalmente em tartarugas que já estão predisponentes, com uma má nutrição, ficando, portanto, com a redução de sua massa muscular, letárgicas, com paralisia de membros, necrose de dígitos com hemorragia e ulcerações cutâneas (JACOBSON, 2007).

Como no relato, os achados de necropsia compactuam com choque séptico, essa bactéria causa com facilidade septicemia, necrosando fígado, coração, rins e baço (JACOBSON, 2007).

Hossain et al. (2017) explica que a bactéria é possivelmente infectante à humanos se houver o manejo do animal sem o cuidado necessário, as principais formas de transmissão são pelo contato direto com a tartaruga infectada, ou por meio de ambientes contaminados.

O caso descrito neste relato trata-se de uma cistite crônica que pela sua grave evolução levou o animal ao choque séptico. Já em um estudo realizado pelo Projeto TAMAR em parceria com outras Universidades, uma tartaruga verde juvenil veio a óbito por celomite (inflamação da cavidade celomática) fatal por *Citrobacter* sp.. Pelos estudos evidenciou-se que a bactéria estava na corrente sanguínea, que não necessariamente poderia apresentar quaisquer sintomas, mas nesse caso as bactérias se proliferaram e começaram a se tornar persistentes. Isso ocorreu pelo fato de o hospedeiro estar com um sistema imunológico enfraquecido levando a bacteremia à uma septicemia, sendo provavelmente está a causa da septicemia encontrada na tartaruga verde deste relato (GOLDBERG et al., 2016).

A bactéria *C. amalonaticus* não é descrita como patogênica em tartarugas marinhas, mas há relatos em humanos (GARCIA et al., 2016) de que infecções renais por *C. amalonaticus* provenientes de transplantes de rins em um hospital na França, podem aumentar a falência do trato urinário, já que essa é uma bactéria oportunista, e se prolifera principalmente em pacientes imunossuprimidos.

Geotrichum sp. é um gênero de fungo pertencente à família Endomycetaceae. Geralmente encontrados na microbiota da pele e trato digestivo de humanos e de algumas espécies de animais. Percebe-se que tanto a bactéria quanto o fungo podem infectar humanos

e animais, e geralmente causam infecções oportunistas em pacientes imunossuprimidos. Podendo acometer pulmões, sistema digestivo ou mucosas. Pode apresentar em alguns pacientes septicemia, comprometendo vários órgãos (ALBANO, 2009).

O fungo encontrado é, conforme estudo, da microbiota normal da cloaca de tartarugas marinhas. Isto comprova-se a partir de um trabalho feito em tartaruga-oliva (*Lepidochelys olivacea*) e uma tartaruga verde do pacífico leste (*Chelonia mydas agassizii*) na Costa Rica, testando as propriedades do fluido cloacal das mesmas, verificou-se a associação de fungos nesse fluido, sendo encontrados *Fusarium* sp. e *Geotrichum* sp., sendo estes microrganismos oportunistas, podendo se tornar patogênicos, quando o hospedeiro fica imunossuprimido. Assim como muitas bactérias encontradas em fluidos cloacais (KEENE; SOULE; PALADINO, 2014).

Conforme Keene, Soule e Paladino (2014), fungos identificados em fluido cloacal em outras espécies de tartarugas marinhas já foram descritos, como *Aspergillium* sp. *Penicillium* sp. e agora *Geotrichum* sp. que ainda não tinha sido documentado em fluido cloacal de tartaruga marinha, sendo assim uma novidade.

Neste estudo foi observado parasitas na mucosa da vesícula urinária, além disso necrose focalmente extensa de epitélio vesical associado a infiltrado misto acentuado multifocal de células inflamatórias, com predomínio de macrófagos e heterófilos. Em um estudo de Werneck et al. (2018), na qual também foi feito o exame histopatológico da vesícula urinária, mas de uma tartaruga-cabeçuda (*Caretta caretta*) infectada com parasitas da espécie *Plesiochorus cymbiformis*. Observou-se edema associado a células inflamatórias composto por linfócitos e alguns heterófilos. As células inflamatórias estavam dispostas difusamente por toda a lâmina própria da submucosa, sendo que a quantidade de linfócitos e heterófilos eram maiores na membrana mucosa, reduzindo à camada muscular e inexistente na membrana. Sendo assim, os achados histopatológicos são compatíveis com cistite crônica.

Quando se trata de parasitas, os mais comuns em tartarugas marinhas são os trematódeos da família Spirrochiidae, que habitam o sistema circulatório desses animais. Existem cerca de 100 espécies, com 19 gêneros, na qual 10 já foram relatados em tartarugas marinhas, sendo assim relativamente comum (WERNECK; GALLO; SILVA, 2009). O parasita é carregado por via circulatória por todo o organismo do animal, explicando o fato de se encontrar o mesmo em outros órgãos além da vesícula urinária. Werneck et al. (2018), em seu estudo, explica que esses parasitas podem, eventualmente, infectar a vesícula urinária causando danos a mucosa desse órgão.

Além da bactéria, fungo e parasita encontrados, foram observados no exame necroscópico lixo marinho, um pedaço de fio de nylon e fragmentos de algas. Isso pode ser explicado pela anatomia do trato genitourinário das tartarugas marinhas, onde a bexiga se encontra ventralmente a cloaca e está tem ligação com o meio externo (WYNEKEN, 2001). Sendo estes os possíveis motivos e os carreadores da bactéria e principalmente do fungo para dentro da vesícula urinária.

O lixo é um problema mundial que afeta demasiadamente os animais marinhos. As tartarugas marinhas por não serem muito seletivas na sua alimentação são um dos animais que mais sofrem com essa interação. Nas necropsias de animais marinhos encontrados mortos nas praias, o lixo é comumente visto no sistema gastrointestinal. Mas são praticamente nulos os relatos desse tipo de achados em outros sistemas de tartarugas marinhas, sendo descrito neste estudo um caso inusitado.

7 CONCLUSÃO

Conclui-se com este trabalho que apesar de ser um caso pouco descrito e discutido na literatura, não se mostra menos importante nesse meio. Muito pelo contrário, já que envolve tantas questões ambientais que devem ser discutidas por profissionais da área de interesse. Envolvendo não só a morte de um animal considerado ameaçado de extinção, mas também o lixo, que foi umas das causas do adoecimento do animal, que é um problema mundial, não apenas para animais marinhos, mas para todos os seres vivos, inclusive os humanos.

Os microorganismos envolvidos são pouco comuns em animais marinhos, ou pouco relatados. A bactéria (*Citrobacter amalonaticus*) já foi descrita em outros répteis como causadora de úlceras em casco, sendo assim a importância da cultura e antibiograma para saber quais antibióticos utilizar.

O fungo (*Geotrichum* sp.) já foi descrito em estudos como normal no fluido cloacal de tartarugas marinhas, sendo um microorganismo oportunista em animais debilitados. Contudo, os parasitas (família Spirochiidae) encontrados pelo exame histopatológico, são comumente encontrados em tartarugas marinhas infectando diversos órgãos sendo a disseminação por via circulatória.

Tendo-se em vista todos os acontecimentos, o animal teve uma cistite caseosa crônica, evoluindo para uma infecção generalizada (septicemia) e vindo a óbito.

REFERÊNCIAS

- ALBANO, A. P. N. **Fungos e micoses em animais silvestres recebidos por centros de triagem**. 2009. 82 f. Dissertação (Mestrado) - Curso de Medicina Veterinária, Medicina Veterinária, Universidade Federal de Pelotas, Pelotas, RS, 2009. Disponível em: <<http://repositorio.ufpel.edu.br:8080/handle/123456789/2537>>. Acesso em: 09 mar. 2018.
- ARAÚJO, M. C. B.; COSTA, M. F. Lixo no ambiente marinho. **Ciência Hoje**. Departamento de Oceanografia, Universidade Federal de Pernambuco, v. 32, n. 191, p. 64-69, mar. 2003. Disponível em: <http://www.globalgarbage.org/lixo_no_ambiente_marinho.pdf>. Acesso em: 28 ago. 2018.
- BAPTISTOTTE, C. Testudines marinhos (tartarugas marinhas). In: CUBAS, Z. S.; SILVA, J. C. R.; CATÃO-DIAS, J. L. **Tratado de animais selvagens: medicina veterinária**. 2. ed. São Paulo: Roca, 2014.
- BARBOSA, H. S. **Classificação do lixo presente em área de reprodução de tartarugas marinhas em praias do litoral da Paraíba, Brasil**. 2013. 43 f. Monografia (Especialização) - Curso de Ciência Biológicas, Universidade Estadual da Paraíba, Campina Grande, 2013. Disponível em: <<http://dspace.bc.uepb.edu.br/jspui/bitstream/123456789/4617/1/PDF%20-%20Helo%C3%ADsa%20Silva%20Barbosa.pdf>>. Acesso em: 17 jan. 2018.
- BRASIL. Ministério do Meio Ambiente. **Lixo marinho: contribuições para iv conferência nacional do meio ambiente**, Brasília, 2013. Disponível em: <<http://www.semarrh.se.gov.br/modules/wfdownloads/visit.php?cid=1&lid=310>> Acesso em: 02 ago. 2016.
- CAMPBELL, T. W. Clinical Pathology. In: MADER, D. R.; DIVERS, S. J. **Current therapy in reptile medicine & surgery**. St. Louis, Missouri: Elsevier, 2014.
- CHITTY, J.; RAFTERY, A. **Essentials of tortoise medicine and surgery**. Garsington Road, Oxford, UK: Wiley Blackwell, 2013. 346 p.
- GARCIA, V. et al. *Citrobacter amalonaticus* human urinary tract infections, Marseille, France. **European society of clinical microbiology and infectious diseases**, Marseille, France, v. 5, n. 1, p.1-5, jan. 2016. Mensal. Disponível em: <<https://www.ncbi.nlm.nih.gov/pubmed/26958347>>. Acesso em: 16 jan. 2018.
- HAMANN, M. et. al. Global research priorities for sea turtles: informing management and conservation in the 21st century. **endangered species research**. v.11, p. 245-269, 2010.
- HOSSAIN, S. et al. Prevalence of *Citrobacter* spp. from pet turtles and their environment. **Journal of exotic pet medicine**. Seowon-gu, Korea., p. 7-12. jan. 2017. Disponível em: <[http://www.exoticpetmedicine.com/article/S1557-5063\(16\)30168-9/pdf](http://www.exoticpetmedicine.com/article/S1557-5063(16)30168-9/pdf)>. Acesso em: 07 mar. 2018.
- IUCN. *Chelonia mydas*. Disponível em: <<http://www.iucnredlist.org/details/4615/0>>. Acesso em: 23 set. 2018.

JACOBSON, E. R. Infections diseases and pathology of reptiles, color atlas and text. University of Florida, College of veterinary medicine, Gainesville – Florida. Editora: Taylor & Francis Group. p. 465, 2007.

KIK, M. J. L. et al. Cloaca prolapse and cystitis in green iguana (*Iguana iguana*) caused by a novel *Cryptosporidium* species. **Veterinary Parasitology**, v. 175, n. 1-2, p.165-167, jan. 2011. Elsevier BV. <http://dx.doi.org/10.1016/j.vetpar.2010.10.002>. Disponível em: <<https://www.sciencedirect.com/science/article/pii/S0304401710005492>>. Acesso em: 03 nov. 2018.

LANGE, R. R. Clínica de animais silvestres e de zoológicos. Apostila, Curitiba, 2004, 98p.

OLIVA JUNIOR, E. F. Os impactos ambientais decorrentes da ação antrópica na nascente do rio Piauí – Riachão do Dantas/SE. Revista da Faculdade José Augusto Vieira. v. 7, set. 2012. Disponível em: <http://fjav.com.br/revista/Downloads/edicao07/Os_Impactos_Ambientais_Decorrentes_da_Acao_Antropica_na_Nascente_do_Rio_Piaui.pdf>. Acesso em: 08 set. 2018.

KEENE, E.; SOULE, T.; PALADINO, F. Microbial isolations from olive ridley (*Lepidochelys olivacea*) and east pacific green (*Chelonia mydas agassizii*) sea turtle nests in pacific Costa Rica and testing of cloacal fluid antimicrobial properties. **Chelonian conservation and biology journal**, v. 13, n. 1, p.49-55, jul. 2014. Disponível em: <<http://www.bioone.org.ez71.periodicos.capes.gov.br/doi/pdf/10.2744/CCB-1051.1>>. Acesso em: 17 mai. 2018

LUSCHI, P.; HAYS, G. C.; PAPI F. A review of long-distance movements by marine turtles and the possible role of ocean currents. **Oikos**, p.293–302, dez. 2013. Disponível em: <http://foodweb.uhh.hawaii.edu/MARE494_files/Luschi%20et%20al.%202003.pdf>. Acesso em: 12 jul. 2017.

LUTZ, P. L.; MUSICK J. A. (Ed.). The biology of sea turtles. Boca Raton, FL: CRC Press, 1997.

MAFRA, E. O. et al. Registro de ocorrência de tartarugas marinhas na região estuarina da Baía da Babitonga, litoral do município de Itapoá, SC. **III congresso brasileiro de oceanografia – Cbo**, Rio Grande do Sul, v. 3, p.1575-1579, maio 2010.

MEDINA, R. M. et al. Achados histopatológicos em pulmão de tartarugas marinhas. **Archives of veterinary science**, Curitiba/Paraná/Brasil, v. 8, p.388-389, out. 2013. Disponível em: <<file:///C:/Users/sdbir/Downloads/33866-124300-1-PB.pdf>>. Acesso em: 13 mar. 2017.

MILTON, S. e LUTZ, P. Oil and sea Turtle: Biology, planning and response. Florida Atlantic University: NOAA, p 27-34, ago. 2003. Disponível em: <https://response.restoration.noaa.gov/sites/default/files/Oil_Sea_Turtles.pdf>. Acesso em: 16 jan. 2018.

PAZETO, D. M.; FIEDLER, F. N.; LACERDA, L. L.V. Interação de tartarugas marinhas com as pescarias de rede de emalhe no município de Barra Velha, SC, Brasil. **V Jornada sobre tartarugas marinhas do atlântico sul ocidental**, Florianópolis, Brasil, v. 5, p. 167-170, nov.

2011. Disponível em:

<http://www.seaturtle.org/PDF/TAMAR_2011_ResumosVJornadasASO.pdf>. Acesso em: 13 mar. 2017.

QUINTELA, F. M.; LOEBMANN, D. **Os répteis da região costeira do extremo sul do Brasil**. Pelotas, RS: Editora Useb, 2009. 76 p.

RIBEIRO, N. A. S. Infecção do trato urinário inferior em cães: revisão de literatura. **Revista de educação continuada em medicina veterinária e zootecnia do crmv-sp**, São Paulo, v. 9, n. 1, p.38-41, 2011. Quadrimestralmente.

SANTOS, R. G. et al. Debris ingestion by juvenile marine turtles: an underestimated problem. **Marine pollution bulletin**, Vitória, ES, Brazil, v. 93, n. 1-2, p.37-43, abr. 2015. Elsevier BV. <http://dx.doi.org/10.1016/j.marpolbul.2015.02.022>. Disponível em: <<https://www.sciencedirect.com/science/article/pii/S0025326X15001125?via=ihub>>. Acesso em: 16 mar. 2018.

SERAKIDES, R.; SILVA, J. F. Sistema urinário. In: SANTOS, R. L.; ALESSI, A. C. **Patologia veterinária**. 2. ed. Rio de Janeiro: Roca, 2016.

SILVA, C. R. O. **Tartarugas marinhas do Brasil: comportamento e conservação**. 2001. 22 f. Monografia (Especialização) - Curso de Ciências Biológicas, Centro Universitário de Brasília Faculdade de Ciências da Saúde, Brasília, 2001. Disponível em: <<http://repositorio.uniceub.br/bitstream/123456789/2387/2/9508984.pdf>>. Acesso em: 28 ago. 2018.

TAMAR. **Ameaça de extinção**. 2011. Disponível em: <<http://www.tamar.org.br/interna.php?cod=100>>. Acesso em: 23 set. 2018.

TAMAR. **Ciclo de vida**. 2011. Disponível em: <<http://www.tamar.org.br/interna.php?cod=90>>. Acesso em: 12 jul. 2017.

TAMAR. **Lixo X tartarugas marinhas**. 2011. Disponível em: <<http://tamar.org.br/interna.php?cod=316>>. Acesso em: 12 jul. 2017.

UNIVALI. **Projeto de monitoramento de praias da bacia de Santos**. 2016. Disponível em: <<http://pmp.acad.univali.br/site/index.php/sobre-o-pmp-bs>>. Acesso em: 13 out. 2018.

VASCONCELLOS, A. L. **Diagnóstico de cistite em cães – contribuição dos métodos de avaliação**. 2012. 71 f. Dissertação (Mestrado) - Curso de Medicina Veterinária, Medicina Veterinária, Faculdade de Ciências Agrárias e Veterinárias – Unesp, Jaboticabal – São Paulo –, 2012. Disponível em: <https://repositorio.unesp.br/bitstream/handle/11449/89196/vasconcellos_al_me_jabo.pdf?sequence=1&isAllowed=y>. Acesso em: 26 out. 2018.

WERNECK, M. R. et al. Chronic cystitis associated with *Plesiochorus cymbiformis* (Digenea: Gorgoderidae) in a loggerhead turtle *Caretta caretta* (Linnaeus 1758) (Testudines, Cheloniidae) from Brazil. **Journal of parasitology**, v. 104, n. 3, p.334-336, jun. 2018. American society of parasitologists. <http://dx.doi.org/10.1645/17-116>. Disponível em: <<http://www.bioone.org/doi/pdf/10.1645/17-116>>. Acesso em: 23 mai. 2018

WERNECK, M. R.; GALLO, B. M. G. e SILVA, R. J. Infecção por trematódeos digenéticos da família Spirorchiidae em tartarugas verdes (*Chelonia mydas* LINNAUES, 1758) no Brasil. Fundação pró-Tamar Ubatuba/SP, Instituto de Biociências UNESP Botucatu/SP. 2009.

Disponível em:

<https://www.tamar.org.br/publicacoes_html/pdf/2009/2009_Infeccao_por_trematodeos.pdf>.

Acesso em: 08 set. 2018.

WYNEKEN, J. The anatomy of sea turtles. Miami, p. 105-107, 2001. Disponível em:

<https://www.sefsc.noaa.gov/turtles/TM_470_Wyneken.pdf>. Acesso em: 21 jul. 2017.

ANEXOS

Anexo 1 – Exame Microbiológico – Cultura bacteriana + antibiograma



MultiVet 4.148

Exame CBATBAE-ANTIBIO.00536-2017
 Nome do Animal: 57435 Espécie: Chelonia mydas Raça: Não informado
 Idade: Sexo: Fêmea Data de entrada: 14/11/2017
 Proprietário(a):
 Veterinário(a): Tiffany Emmerich
 Clínica Veterinária: UNIVALI Fones :

CULT. BACTERIANA + ANTIBIOGRAMA – AE:ANTIBIOGRAMA

Material:
 Fragmentos de bexiga
 Método:
 Disco-difusão em agar (Kirby e Bauer)

Isolados:
 Citrobacter amaloniticus


Antibiograma

Citrobacter amaloniticus

Sensível	Intermediário	Resistente
ENROFLOXACINA AMICACINA	CIPROFLOXACINA	AMOXICILINA AMOXICILINA+AC.CLAVULANICO CEFALEXINA CLINDAMICINA ERITROMICINA AZITROMICINA DOXICICLINA POLIMIXINA B

Observação:

Data da conclusão do laudo
 18/11/2017


 Drª Francielle Dilerse Medeiros
 Médica Veterinária - RT
 CRMV-SC 2981

Anexo 2 – Microcultivo fúngico.



MultiVet 4.140

Exame CULT.FUNGO.00164-2017

Nome do Animal: 57435

Espécie: Chelonia mydas Raça: Não informado

Idade:

Sexo: Fêmea

Data de entrada: 14/11/2017

Proprietário(a):

Veterinário(a): Tiffany Emmerich

Clínica Veterinária: UNIVALI

Fones :

CULTURA FÚNGICA**CULTURA FÚNGICA**

Material: Swab de fragmento de bexiga

Método: Microcultivo

Observação de colônias em microscópio óptico

RESULTADOAmostra positiva para *Geotrichum sp*

Data da conclusão do laudo

30/11/2017



Drª Francielle Danielle Medeiros
Médica Veterinária - RT
CRMV-SC 2081